

Sehr geehrte Patientin/geehrter Patient,

bei ihnen wurde Vorhofflimmern festgestellt. Ihr Arzt hat Sie zu einer elektrophysiologischen Untersuchung angemeldet. Die Ursache für Vorhofflimmern liegt fast immer in der linken Vorkammer (Vorhof). Herzmuskelzellen, die salvenartige Impulse abgeben, bringen das Herz aus dem Takt und führen zu Vorhofflimmern. Diese Zellen sind bevorzugt im Bereich der Einmündungen der Lungenvenen in den linken Vorhof lokalisiert.

Vor dem Eingriff wird mit einem Schluckecho das Herz von der Speiseröhre untersucht, um sicher zu gehen, dass keine Blutgerinnsel im linken Vorhof sind.

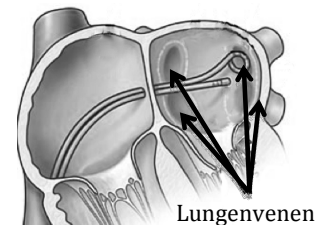
Für die Untersuchung werden Sie mit Schmerz- und Beruhigungsmitteln vorbereitet. Nach einer lokalen Betäubung in der Leistenbeuge wird die Leistenvene punktiert und ein Katheter über eine Punktion der Vorkammerscheidewand in die linke Vorkammer (Vorhof) vorgeführt.

Über diesen Katheter kann ein steuerbarer Elektrodenkatheter in den linken Vorhof eingebracht werden. Mit dem Katheter wird der Vorhof ausgetastet, wobei ein Computer die Position des Katheters aufzeichnet und so ein 3-dimensionales Bild des Vorhof-Innenraumes entsteht. Auch die Einmündungen der Lungenvenen werden so dargestellt. Über den Elektrodenkatheter kann mit hochfrequentem Wechselstrom Herzmuskelgewebe verödet werden (punktförmiges Erhitzen der Vorhofwand). Wir führen den Elektrodenkatheter ringförmig um die Einmündung der Lungenvenen, wodurch eine zirkuläre Verödungslinie entsteht. Hierdurch wird die elektrische Verbindung zwischen den Lungenvenen und dem Vorhof unterbrochen. Die salvenartigen Impulse aus den Lungenvenen können den Vorhof nicht mehr irritieren und somit nicht mehr zu Rhythmusstörungen führen. Bei Patienten mit lang anhaltendem Vorhofflimmern müssen oft noch weitere Verödungen angelegt werden, um das erneute Auftreten der Rhythmusstörung zu verhindern.

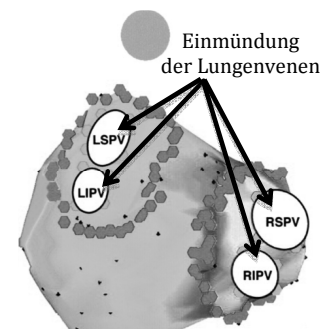
Dieses Behandlungsverfahren wird von uns etwa 250 x/Jahr durchgeführt, Komplikationen sind selten. Da es sich beim Vorhofflimmern um eine sehr komplexe Rhythmusstörung handelt, ist es oft nicht mit einem einzigen Eingriff getan. Wir müssen bei Patienten mit anfallsartigem Vorhofflimmern in etwa 30 – 40% eine zweite Verödung durchführen. Bei

Patienten mit anhaltendem Vorhofflimmern ist dies bei etwa der Hälfte der Patienten erforderlich. Letztlich können wir mit einer „Heilung“ in etwa 80% unserer Patienten rechnen.

Die Dauer des Eingriffs liegt bei 2 bis 3 Stunden. Nach dem Eingriff werden die Katheter entfernt und ein Druckverband in der Leiste angelegt. Sie werden im Anschluss noch 2 Tage stationär mit EKG und Ultraschall überwacht. Abhängig von der Notwendigkeit weiterer diagnostischer und therapeutischer Maßnahmen kann die Krankenhausverweildauer sich verlängern.



Katheterposition im linken Vorhof



Ringförmige Verödungslinien um die Lungenvenen

Dr. G. Janßen